Aus der Chirurgischen Universitäts-Klinik zu Göttingen
Vorstand: Professor Dr. *R. Stich*

Beitrag zum Resorptionsablauf des Carnofilfadens im Vergleich zum Katgutfaden

*

Dissertation

zur Erlangung des Doktorgrades
der Medizinischen Fakultät der Georg-August-Universität zu Göttingen

vorgelegt am 23. Mai 1938

von

Alice Irmgard Lohde
aus Hamburg

1938
Buchdruckerei Fritz & Rappert Nachfolger, Inhaber Anton Weltz, Ochsenfurt a. M.

Dekan: Professor Dr. *W. Krantz*
Berichterstatter: Dr. *K. v. Haefen*
Mitberichterstatter: Professor Dr. *R. Stich*

Tag der mündlichen Prüfung: 24. Juni 1938

Gedruckt mit Genehmigung der medizinischen Fakultät der Universität Göttingen

Beitrag zum Resorptionsablauf des Carnofilfadens im Vergleich zum Katgutfaden.

Es liegen bereits eine ganze Reihe von Untersuchungen vor, die sich mit dem Katgutersatzstoff, dem „Carnofil-Bost", beschäftigen. Nach diesen ist das Carnofil bisher neben dem Katgut der einzige Nahtstoff, der bei der Wundheilung vom tierischen Gewebe resorbiert wird, der also im Bedarfsfalle einmal ganz für das Katgut eintreten könnte.

Die Ergebnisse aller über das Carnofil veröffentlichten Arbeiten besagen, daß sich der aus Muskelfasern gesponnene und verzwirnte vom Pferd oder Rind gewonnene Faden in der Tat für chirurgische Zwecke weitgehend bewährt hat. Die Frage, ob der neue Nahsttoff dem Katgut ebenbürtig ist, wurde nach den verschiedensten Richtungen hin durch experimentelle Nachprüfungen erörtert.

v. Drigalski beschäftigte sich mit der Keimfreiheit von „Carnofil-Bost". Aus dem an sich schon keimfreien Ausgangsstoff ist es möglich, einen praktisch keimfreien Faden zu gewinnen, der diese Eigenschaft auch beibehält. Bakterielle Untersuchungen haben ergeben, daß das Carnofil in diesem Punkte sogar dem Katgut überlegen ist, weil es — wie auch andere Untersucher feststellten — außerdem deutlich keimhemmende Wirkung haben soll, die sich durch Lebertran oder Spezialfettzusatz bei der Herstellung noch erhöhen läßt.

Die Möglichkeit einer Übertragung der „ansteckenden Blutarmut der Pferde" durch den Faden auf den Menschen wurde von *Wilmes* dahingehend geklärt, daß die „perniziöse Anämie des Pferdes" mit der perniziösen Anämie (Biermer'sche Krankheit) des Menschen nichts zu tun hat. Die Temperaturen, die für die Carnofilherstellung notwendig sind, vernichten nach den bisherigen Erfahrungen außerdem den Ansteckungsstoff, der bei dieser Erkrankung auftritt.

Nach *Schmidt-Lange* wird für den Menschen durch Carnofil eine Anaphylaxiegefahr nicht gesetzt. Die Ergebnisse seiner ausführlichen Untersuchungen weichen kaum von den Werten *Marchesanis* über Katgutanaphylaxie ab. *v. Drigalski* berichtet, daß bisher auch bei sehr ausgiebiger Verwendung des neuen Materials „niemals auch nur eine Andeutung von Überempfindlichkeit beobachtet worden ist". — Auch von unerwünschter Wirkung wegen Jodüberempfindlichkeit sei bisher noch nichts bekannt geworden — was immerhin bemerkenswert erscheint, da 15% aller Menschen jodüberempfindlich seien. — Für Strumaoperationen wird ein relativ jodfreier Faden vorgeschlagen.

Auch die Knoten- und Zerreißfestigkeit ist verschiedentlich eingehender Prüfung unterzogen worden und wurde als genügend angesehen. *Geißendörfer* prüfte sogar 6 Tage nach der Fadenlegung das herausgenommene Carnofil noch einmal auf seine Zug- und Knotenfestigkeit und kam zu ausreichenden Ergebnissen.

Bei den für diese Arbeit angestellten Versuchen bestanden, was die Zerreißfestigkeit anlangt, gegenüber dem Katgut aber doch deutliche Unterschiede; bei 42 Knopfnähten riß der Carnofilfaden 1 mal, obgleich der Faden nicht einmal unter Spannung stand wie etwa bei klaffenden Wunden oder solchen mit Gewebsverlust. Auch ist das „Nahtgefühl" in der Hand des Operateurs ein wesentlich anderes wie bei dem glatten, einheitlichen Katgutfaden gleicher Stärke. Die im Schrifttum hervorgehobene „Griffigkeit" wurde durch kleine Mängel etwas beeinträchtigt. So ringelt sich der trocken verpackte Faden leicht; wegen seines verschiedenen Querschnittes läßt er sich nur ruckweise gewissermaßen durch das Gewebe „hindurchrupfen"; beim Einfädeln in die Nadel gleitet er nur bis zur nächsten gröberen Unebenheit. Alle diese Eigenschaften lassen sich aber mit großer Wahrscheinlichkeit durch die Herstellungstechnik verbessern.

Mit dem Resorptionsablauf beim Carnofil haben sich *v. Haefen* und *Geißendörfer* ausführlich auseinandergesetzt. *v. Haefen* gibt bis zur völligen Resorption des Fadens eine Zeitdauer von mehr als 200 Tagen, *Geißendörfer* eine Zeitspanne von 18 Tagen an.

Wie schon *Geißendörfer* in seiner tierexperimentellen Arbeit zu bedenken gibt, hängt das Abweichen dieser beiden Ergebnisse voneinander mit einer Anzahl Bedingungen zusammen, die schließlich bei jeder Versuchsanordnung zu beachten sind.

Eine Rolle spielt einmal die Tierart: *Geißendörfer* verwandte Meerschweinchen, die sehr viel stärker auf den Carnofilfaden ansprechen und empfindlicher gegen ihn sind — wie einzelne Kontrolltiere in unserer Versuchsreihe zeigen[1]) — während *v. Haefen* für seine Untersuchungen seinerzeit Kaninchen nahm.

Weiter ist das Alter der Tiere zu berücksichtigen. In jungem, unverbrauchtem Gewebe spielen sich alle Vorgänge lebhafter ab als in älterem.

Schließlich ist offenbar von ausschlaggebender Bedeutung die Gewebsart, in die der Faden versenkt wird.

Um den Resorptionsablauf des Carnofils noch einmal zu verfolgen, wurde eine Kaninchenversuchsreihe angelegt, zwei Meerschweinchen als Kontrolltiere eingefügt und die Operationsergebnisse mikroskopisch untersucht.

Zur Anwendung gelangte in diesem Tierexperiment ein Katgutfaden von der Stärke 1 als Testobjekt (durch Nachmessungen wurde festgestellt, daß der Faden eine Stärke von 0,4 mm aufwies. Abweichungen im Durchmesser waren so geringfügig, daß sie nur mit dem Okularmikrometer ablesbar waren) und ein handelsüblicher Carnofilfaden mit der Herstellungsnummer 0, dessen Stärke dem Katgut entsprach. Nach der Herstellerbezeichnung soll der Durchmesser des Fadens 0 = 0,40 mm sein. — Schon

[1]) Während zwei am gleichen Tage unter den gleichen sterilen Bedingungen operierte und mit Carnofil genähte Meerschweinchen eine starke Reaktion noch tagelang durch vermehrte Absonderung der Wunde zeigten, verhielten sich die Wunden bei den Kaninchen fast reaktionslos.

makroskopisch zeigte der dunkelgelbbraune Carnofilfaden starke Unebenheit und Rauhigkeit. Das Durchmessen eines Fadens von 60 cm Länge von Zentimeter zu Zentimeter ergab folgende Querschnittswerte:

0,31	0,41	0.31	0,60	0,51	0,29 mm
0,40	0,52	0,41	0.31	0,31	0,33 mm
0,59	0,69	0,29	0,39	0,42	0,49 mm
0,30	0,39	0,51	0,31	0,33	0,34 mm
0,38	0,40	0,41	0,40	0,70	0,49 mm
0,51	0,39	0,51	0,51	0,58	0,50 mm
0,62	0,60	0,49	0,63	0,51	0,48 mm
0,31	0,49	0,53	0,58	0,61	0,53 mm
0,53	0,31	0,41	0,61	0,68	0,45 mm
0,41	0,50	0,43	0,53	0,51	0,50 mm

Der dabei gefundene geringste Durchmesser betrug 0,29 mm, der stärkste 0,70 mm. Die Durchschnittsfadenstärke beläuft sich bei Nichtberücksichtigen der ebenangeführten Grenzwerte auf annähernd 0,46 mm Querschnitt.

Die dünneren Carnofilnummern 00, 000 machen einen gleichmäßigeren und einheitlicheren Eindruck. Die Durchmesserschwankungen sind auch genau gemessen weit geringer.

Eine Berücksichtigung des Fadenquerschnittunterschiedes ist insofern wichtig, als ein dünner Faden eher zur Resorption kommen wird als ein dicker.

Für alle Nähte wurde die Nadel G 211/10 Acufirm der Nadelfabrik E. Kratz, Frankfurt am Main, verwendet. Alter der Versuchstiere zwischen 4 und 6 Monaten.

Eingriff in Urethannarkose:

In der Mitte über den Wirbeldornfortsätzen gelegener Hautschnitt von 6—8 cm Länge (nach Enthaarung des Rückens in einem Gebiet von etwa 6 : 10 cm) bis auf die Rückenfascie. Stumpfes Abpräparieren der Fascie von der Rückenmuskulatur, soweit das möglich war. Herüberziehen des Hautschnittes nach rechts von der Wirbelsäule. In die Rückenmuskulatur werden im Abstand von je 1,5 cm drei Katgutknopfnähte durch die ungeschädigte Muskulatur gelegt. Herüberziehen des Hautschnittes nach links. Versenkung von drei Carnofilnähten in der gleichen Weise. Für jede Knopfnaht wird eine Fadenstrecke von 3,0 bis 3,5 cm benötigt. Blutungen stellten sich nicht ein. Verschluß des Rückenhautschnittes mit Seide. Kollodiumschutzschicht.

In Zeiträumen von								
7	14	21	28	42	56	84	112	Tagen
1	2	3	4	6	8	12	16	Wochen
175		231		283	Tagen			
25		33		40	Wochen (40 Wochen + 3 Tagen)			

wurden später die die Knopfnähte enthaltenden Muskelabschnitte herausgenommen und nach Fixation in Formalin für die feingewebliche Untersuchung vorbereitet.

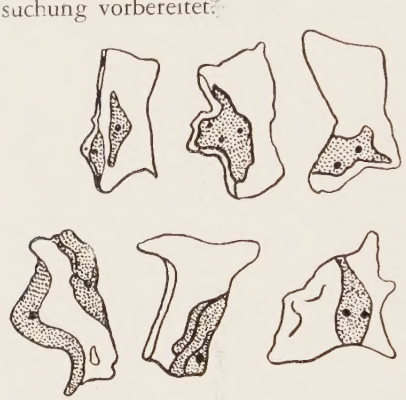

1. Woche

2. Woche

(etwa zwei Drittel der Normalgröße)

An diesen Probestücken fiel schon makroskopisch innerhalb der ersten 14 Tage eine speckig-glasige Umgebung des Carnofils auf (in der Skizze punktiert angegeben); mikroskopisch fand sich an diesen Stellen ein Gebiet mit aseptischer Nekrose.

Wie läßt sich diese Erscheinung deuten?

Es ist wohl kaum anzunehmen, daß durch das ruckweise Hindurchziehen des Fadens durch das unverletzte Gewebe die bei jeder Wunde entstehende Zone des Gewebsschockes und schließlich das Gebiet der molekularen Erschütterungen in einer solchen Weise getroffen wird, daß schon makroskopisch Veränderungen nachweisbar werden. Das Skalpell und letzten Endes auch die scharfe Nadel können in ihrer Wirkungsweise nur eine ganz geringfügige Schädigung des Nachbargebietes hervorrufen.

Nun haben aber Nachforschungen bei der Firma *B. Braun,* Melsungen, über den Jodgehalt der verschiedenen Nahtstoffe ein Ergebnis erbracht, auf Grund dessen sich das Verhalten des Gewebes um den Carnofilfaden vielleicht als Antwort auf einen Jodreiz deuten läßt.

Schon *Collier* hat in seiner Arbeit „Über ein neues Nahtmaterial" angegeben, daß zur Sterilisierung des Ausgangsmaterials für Carnofil eine Jod-Jodkaliumlösung, die 10—20fach so stark sein kann wie zur Sterilisation des Katguts, Verwendung findet.

Nach den mir von *B. Braun,* Melsungen, liebenswürdigerweise zur Verfügung gestellten Erfahrungen und Untersuchungsergebnissen beträgt der Jodgehalt beim Steril-Katgut-Kuhn durchschnittlich etwa 3%, wohingegen das Carnofil zwischen 10 und 15% schwankende Werte zeigte. Dieser starke Jodgehalt des Carnofils nach der Fertigstellung erklärt sich aus den verwandten hochprozentigen Jod-Jodkaliumlösungen. Bei der Beurteilung des Jodgehaltes müsse natürlich darauf geachtet werden, ob das

untersuchte Material jüngeren Datums ist, oder ob es bereits vor längerer Zeit hergestellt wurde. Denn es stehe einwandfrei fest, daß ebenso wie beim Katgut auch beim Carnofil das absorbierte Jod wieder abgegeben wird, sodaß sich der Jodgehalt nach längerem Lagern vermindert.

Nach dem hier vorliegenden makroskopischen und später gezeigten histologischen Befund bei der Tierversuchsreihe darf also mindestens in Erwägung gezogen werden, daß die Jodierung des Carnofils eine recht erhebliche war, sodaß der hohe Jodgehalt vielleicht zu der Gewebsreizung, die sich u. U. bis zu Wundstörungen auswirken kann, führte. Dabei bleibt die Frage offen, ob und in welchem Maße der Wundstoffwechsel durch das Jod allenfalls eine Verschiebung in Bezug auf die Säurewerte im Wundsekret erleidet. Der Verlauf der Wundheilung ist nach Angaben von *Schade, Neukirch, Halpert, Tammann* wesentlich vom P_h-Wert der Wundsekrete abhängig.

Inwieweit der zu hohe Jodgehalt die Zugfestigkeit des Fadens beeinflußt, beantwortet *Braun* dahingehend, daß auf Grund seiner Erfahrungen mit Katgut eine Schädigung des Gewebes des Nahtmaterials unbedingt eintreten müsse, wenn dieses organische Gewebe mit derart stark konzentrierten Lösungen behandelt wird. Bei der Bearbeitung des Katguts mit den verschiedenen Jodlösungen wurde von ihm einwandfrei festgestellt, daß bei starker Jodierung das Gefüge des Fadens sehr in Mitleidenschaft gezogen wird. Dies sei auch ohne weiteres erklärlich, da das absorbierte Jod mit der Zeit durch Licht und Luft in Jodwasserstoffsäure umgelagert wird. Diese aber wirke als starke anorganische Säure zerstörend auf das Gewebe ein.

Für die feingewebliche Untersuchung wurden in Zelloidineinbettung Stufenschnitte hergestellt, deren Dicke zwischen 10 und 20 μ lag. Zur Beurteilung wurden ungefärbte Präparate, Färbungen nach v. Gieson, Hämatoxylin-Eosin, Elastinfärbungen, Eisenhämatoxylin und Eisenhämatoxylin kombiniert mit Lithiumkarmin herangezogen.

Das Verhalten des Gewebes innerhalb der ersten Stunden und Tage nach der Fadenlegung, die erste Antwort des Gewebes auf den Fremdkörperreiz durch aus dem Zellverbande auswandernder Mesenchymzellen, ihre fortgesetzte Teilung, die spindelförmigen in den Wundspalt vorwachsenden Histiocyten mit ihrem großen, blasigen Kern und dem feinen Chromatingerüst, die Überschwemmung des ganzen Wundgebietes mit Sekret, das Auftreten von Leukozytenschwärmen und Eosinophilen und schließlich um den 4. Tag herum das Einsprossen von Blutgefäßen in den Wundspalt, ist in anderen Arbeiten ausführlich beschrieben worden.

7 Tage

nach der Fadenlegung zeigt bei den hier vorgenommenen Untersuchungen das feingewebliche Bild des intramuskulär eingebetteten *Carnofils* ein im gewissen Sinn völlig reaktionsloses Gewebe. Die Querstreifung der Muskulatur in der Fadenumgebung erweist sich als aufgehoben. Eine Kernfärbung ist nicht nachzuweisen. Wie ein gutgefügter

Kabelquerschnitt liegt das Carnofil in 8—10 nur durch die Färbung voneinander abgehobenen Einzelbündeln in der völlig gleichförmig gefärbten Muskulatur, die einen hyalin entarteten Eindruck erweckt. In einem Abstand von etwa 3—4 Fadendurchmessern von der Carnofilscheibe entfernt, tritt schon die makroskopisch beschriebene Zonenbildung[2]), die durch einen breiten Leukozytensaum abgeschlossen wird, in Erscheinung. Aus diesem Saum stoßen einzelne keilförmig angeordnete Leukozytenverbände längs der Sarkolemmhüllen der einzelnen Muskelfasern der quergestreiften Muskulatur auf das Carnofil zu, ohne es jedoch an irgend einer Stelle zu erreichen.

Ganz anders verhält sich der subkutan versenkte Faden.

Neben Fadenquerschnitten, die eng von einem Leukozytenring umschlossen sind, ohne daß aber bisher von einem sichtbaren Angriff auf die Fadenbegrenzung gesprochen werden kann, gibt es andere Fadenabschnitte, deren Muskelfaserbündel bereits durch dichte Leukozytenschwärme auseinandergedrängt sind. Das in der Nachbarschaft liegende Gewebe zeigt Gefäßreichtum, erste Fremdkörperriesenzellen und vereinzelt auftretende eosinophile Leukozyten.

Der *Katgutfaden* ist zur gleichen Zeit von einem schmalen, gleichmäßig dichten Leukozytenwall fast scharfrandig begrenzt. Am Rande des Fadens ist eine etwas stärker lichtbrechende Zone vorhanden, in die, bei starker Vergrößerung betrachtet, die Leukozyten warzenförmig in dünner Schicht eindringen. Zwischen der Muskulatur, die dem Faden bogenförmig ausgewichen ist, schieben sich, dem Faserverlauf entsprechend, spindelförmige Leukozytenstränge in Richtung auf die Katgutscheibe zu.

Nach 14 Tagen:

Carnofil: Die Aufteilung des Fadens ist weiter fortgeschritten, jedoch nicht einheitlich. Die Querstreifung der Muskulatur ist nicht zu erkennen; auch hier Verarmung an Kernen. An einigen Fadenbildern läßt sich die phagozytierende Wirkung der weißen Blutzellen garnicht nachweisen, an anderen sind tiefe Ausnagungen im Fadenumfang sichtbar. Neben weitgehender Durchsetzung des Gebietes mit Blutgefäßen ist eine deutliche Vermehrung der polymorph- und mehrkernigen Leukozyten eingetreten; ebenso hat sich die Zahl der Fremdkörperriesenzellen vergrößert. — Ein Fadenlängsschnitt zeigt den einheitlichen Aufbau des Nahtstoffes und läßt durch den Verlauf seiner Windungen den Herstellungsgang des Fadens durch Zwirnung erkennbar werden. An der Übergangsstelle zur Muskulatur des *Kaninchens* lassen sich feine Leukozytenstraßen — oft nur 2—3 Leukozyten nebeneinander — nachweisen, die sich langsam in das Fadeninnere schieben.

In der *Meerschweinchenmuskulatur* erscheint das Gewebe im ganzen unruhiger. Teilweise ist der Faden stärker abgebaut als in dem eben beschriebenen Präparat vom Kaninchen, teils steht er mit ihm auf der gleichen

[2]) Siehe Seite 4.

Stufe. Hier ziehen auch schon erste zarte Bindegewebszüge bis in die unmittelbare Umgebung des Fadenquerschnittes. Der Leukozytenwall ist breit ausgeprägt, die Blutversorgung deutlich heraufgesetzt. Es liegt ein ausgesprochenes Granulationsgewebe vor mit neugebildeten Kapillaren, aus Fibroblasten, Lymphozyten, Leukozyten und gruppenweise angeordneten Riesenzellen.

Der im subkutanen Bindegewebe gelegene Faden ist stärker angegriffen als der intramuskuläre.

Katgut: Der Katgutbefund ist ein wesentlich anderer. Fallen beim Carnofil die auseinandergesprengten Fadenbündel besonders ins Auge, so zeichnet sich der Katgutfaden noch immer durch große Einheitlichkeit aus. Der ihn eng einschließende Leukozytensaum war noch nicht im Stande, die Fadenwand wesentlich anzugreifen, besonders nicht an den Stellen, an denen sich durch Knotenbildung etwa vermehrte Katgutmasse vorfand. Immerhin aber konnte in einigen Schnitten feinste randständige Lamellenbildung durch eingewanderte Leukozytenbänder beobachtet werden.

Das gleiche Verhalten zeigt der Faden in der Muskulatur des Meerschweinchens, nur macht das ihn umgebende Gewebe auch hier einen wesentlich lebhafter arbeitenden Eindruck.

Nach 21 Tagen:

Carnofil: Der einmal mehr, ein ander mal weniger stark auseinandergesprengte „Kabelquerschnitt" bietet weitere Zeichen von Auflockerung der einzelnen Bündel. Züge von dichtem Granulationsgewebe drängen sich breit in die durch den Aufbau des Fadens bedingten Furchen und greifen die Bündeloberflächen von allen Richtungen an.

Carnofil

3. Woche

Zwischen den schräg angeschnittenen Faden (siehe Pfeilspitzen) schieben sich Züge von Granulationsgewebe (dunkle Stellen) ein, die Fadenstränge mehr und mehr voneinander trennend.

V = 105fach.

Färbung: Eisenhämatoxylin kombiniert mit Lithiumkarmin.

Das Katgut zeigt wiederum wechselnde Formen von bisher wenig beeinflußten Fadenquerschnitten zu solchen, in die die Leukozytenstränge fingerförmig hineingreifen unter randständiger Absplitterung feiner Fadenbestandteile in Lamellenform. Ein Katgutknoten zeigt in der durch die beiden Fadenschenkel gebildeten Fuge energische Versuche durch Leukozytenanhäufungen den Faden anzugreifen.

In lockerem Bindegewebe gelegener Katgutknoten.

3. Woche

Leukozytenhaufen versuchen sich längs der Knotenfuge einen Weg zu bahnen. Die Umgebung zeigt lebhafte Leukozytenüberschwemmung, dazwischen Riesenzellen und bindegewebige Stränge.

V = 105fach.

Färbung: v. Gieson.

Nach 28 Tagen:

Carnofil: Der histologische Befund ist gegenüber dem Ergebnis nach 21 Tagen im wesentlichen unverändert. Lediglich die Auflockerung des Fadengefüges in einzelne Bündel hat zugenommen, sodaß von einem Carnofilfaden kaum noch gesprochen werden kann.

Bei dem Faden in der Muskulatur des *Meerschweinchens* sind die Abbauerscheinungen bereits sehr viel stärker ausgeprägt.

Carnofil

4. Woche

Lebhafte Abbauerscheinungen in der Umgebung des Carnofilfadens in der Muskulatur des Meerschweinchens. Von einem Carnofilfaden kann kaum noch gesprochen werden. Gefäßreichtum.

V = 75fach.

Färbung: Hämatoxylin-Eosin.

Katgut: Sowohl der in die Muskulatur des Kaninchens wie der in die Muskulatur des Meerschweinchens eingebettete Faden liegt noch beinahe unangegriffen innerhalb seines Leukozytenwalles, der sich nach außen hin in ein Gewebe mit starker Gefäßversorgung fortsetzt, das breit in die Muskulatur ausstrahlt. Reichliches Auftreten von Bindegewebszügen und Riesenzellen.

Nach 42 Tagen (6 Wochen):

Carnofil: Eine grundlegende Änderung ist nach Ablauf weiterer 14 Tage nicht festzustellen. Die Leukozyteneinwanderung in das Fadeninnere hat sich verstärkt. Größere Flächen sind vollkommen frei von Riesenzellen, in anderen finden sich gehäuft Riesenzellen. — Bei fortgesetztem Drehen an der Mikrometerschraube wird erst klar, wie weit sich diese Leukozyteneinwanderung schon in das Fadeninnere fortsetzt. Der um den Faden liegende Granulationswall ist breit und außerordentlich zellreich.

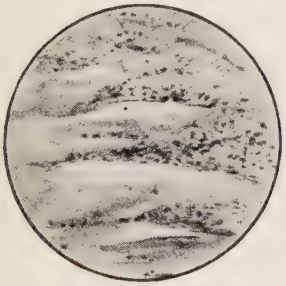

Carnofil

6. Woche

Schräganschnitt eines intramuskulär gelegten Fadens.
Bei fortgesetztem Spielen an der Mikrometerschraube wird erst deutlich, wie weit sich die Leukozyteneinwanderung in das Fadeninnere erstreckt.

V = 300fach.

Färbung: Hämatoxylin-Eosin.

Daneben aber liegen auch Fadenquerschnitte, die von dem sie umgebenden Granulationswall nur ganz oberflächlich angegriffen erscheinen.

Katgut: Langsames Vordringen der Leukozytenstreifen gegen die Randzonen des Katgutfadens; Riesenzellen in großer Menge.

Nach 56 Tagen (8 Wochen):

Carnofil: Der Fadenquerschnitt in der Muskulatur zeigt weitergehende Aufbündelung der einzelnen Fadenstränge; der subkutan gelegene Faden, der sonst der Entwicklung immer einige Schritte vorauseilt, ist in diesem Fall auf einer Stufe, die Abbauerscheinungen nur in den äußersten Schichten des Fadenquerschnittes zeigt, also ebensogut dem Zustand nach etwa 14 Tagen entsprechen könnte.

Katgut: Der muskulär liegende Faden wird in den Randgebieten von den herandringenden Leukozyten angegriffen, jedoch ist der Vorgang noch lange nicht soweit vorgeschritten wie nach 6 Wochen bei dem Carnofilfaden zu bemerken war. Der subkutan befindliche Faden zeigt kaum eine Andeutung von der Freßzellenwirkung der dicht um ihn gescharten Leukozyten.

Nach 84 Tagen (12 Wochen):

Carnofil: Der Leukozytensaum um den Faden zeigt jetzt eine gewisse Geschlossenheit, sodaß nunmehr schon von einer „Einheilung" des Fadens gesprochen werden kann. Die Anzahl und die Weite der Blutgefäße nehmen ab. Das an dem Einheilungsvorgang beteiligte Gewebe bietet den Eindruck einer gewissen Ruhe. Der Unterschied zwischen dem Bild des intramuskulär und des subkutan eingebetteten Fadens ist beträchtlich.

Carnofil, subkutan

12. Woche

Die den Faden bildenden Bündel liegen, noch den Zusammenhang wahrend, in einem Granulationsgewebe, das von einem Bindegewebsmantel umzogen und von einzelnen bindegewebigen Strängen durchzogen ist. Die Anzahl der Blutgefäßdurchschnitte hat abgenommen.

V = 75fach.

Färbung: Hämatoxylin-Eosin.

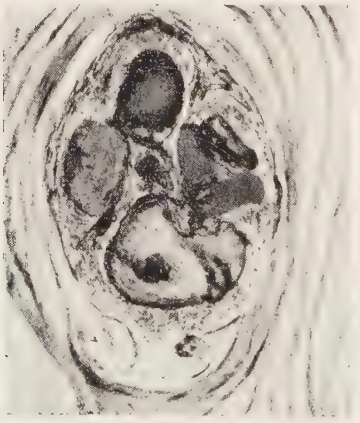

Carnofil, intramuskulär

12. Woche

Ein im gleichen Schnittpräparat muskulär versenkter Faden liegt zwar auch in seinem von einem bindegewebigen Mantel umschlossenen Granulationswall. Die einzelnen Fadenstränge sind aber durch die Leukozytenmassen stärker auseinandergetrieben, d. h. auch der Querschnitt nimmt eine größere Fläche ein.

V = 75fach.

Färbung: Hämatoxylin-Eosin.

Da nach einwandfreien Untersuchungen eine Quellung des Carnofilfadens gegenüber dem Katgutfaden fast auszuschließen ist, beruht die Querschnittsänderung lediglich auf der Arbeit der Leukozyten, die bei dem Auflösungsprozeß die einzelnen Stücke wohl mehr auseinanderrücken, und so den Fremdkörper von allen Seiten verstärkt angreifen.

Katgut: Gegenüber den vorherbeschriebenen Katgutpräparaten umschließt der Leukozytenwall jetzt fest den Fadenquerschnitt. Der Saum ist bei verringerter Leukozytendichte schmal. Die Bindegewebszellen überwiegen immer mehr, die Blutgefäße verringern sich durch allmähliches Zuwachsen. Ein Ring aus lockerem Bindegewebe bildet den Übergang zu der angrenzenden Muskulatur. Der plattenartige Fadenquerschnitt ist nur am Rand von Leukozyten angenagt. — Ein Katgutknoten, der in diesem Stadium schräg angeschnitten wurde, zeigt, daß sich nunmehr zwischen den beiden Fadenschenkeln durch perlschnurartig aneinandergereihte Leukozyten eine feine, auf das Knoteninnere zustrebende Straße gebildet hat, und daß an dem Einfallstor bereits stärkere Leukozytenmassen nachdringen. Die Fadenwandung ist noch völlig scharfrandig begrenzt, ohne durch die einwandernden Leukozyten sichtbar beschädigt zu sein (siehe auch Mikrozeichnung S. 8 oben).

Nach 112 Tagen (16 Wochen):

Carnofil: Der Leukozytenwall des Granulationsgewebes, der nach außen hin einen ebenmäßigen Saum bildet, hat wirkungsvoll mit der Arbeit der Fadenauflösung begonnen. Erste Fadentrümmer, die wie Inseln in der Leukozytenüberschwemmung erscheinen, sind kennzeichnend für das Bild.

Auch am *Katgut* zeigen sich, besonders an dem subkutan gelegenen Faden sich anbahnende Abbauerscheinungen, selbst wenn sie die Stärke wie beim Carnofil nicht erreichen.

Immer wieder aber muß hervorgehoben werden, daß an Querschnitten des gleichen Versuches, beim Katgut wie beim Carnofil, der Stand der Abbauerscheinungen vollkommen uneinheitlich sein kann. Eindeutig sichtbar ist, daß dort, wo gehäufte Fadenmassen — also etwa ein starker Querschnitt oder auch ein Knoten — liegen, die Abbauerscheinungen gegenüber geringeren Fadenmassen noch wesentlich im Rückstand sind.

Nach 175 Tagen (25 Wochen):

Carnofil: Der Faden in der Muskulatur ist stark in Auflösung begriffen; in einzelnen Schnitten kann nur noch von einem „Trümmerfeld" gesprochen werden. Der subkutan versenkte Faden ist für die Länge des bisher auf ihn einwirkenden Abbauprozesses als „recht zusammenhängend" zu bezeichnen.

Carnofil, intramuskulär

25. Woche

Im Schnitt längsgetroffener Faden. Reichliche, dichte Leukozytenmengen umspülen gewissermaßen den Faden, der nur noch aus einzelnen Inseln (helle Flecken) besteht. Dazwischen, die Reste des Fadens wie in ein Wabenwerk einschließend, Züge von Bindegewebe.

V = 75fach.

Färbung: Hämatoxylin-Eosin.

Carnofil, subkutan

25. Woche

Der subkutan versenkte Faden zeigt die Abbauerscheinungen noch lange nicht so ausgeprägt, wie der intramuskuläre. Er ist vielmehr in seiner mikroskopischen Ansicht für die Länge des auf ihn einwirkenden Abbauprozesses als noch „recht zusammenhängend" zu bezeichnen.

V = 75fach.

Färbung: Hämatoxylin-Eosin.

Nach 231 Tagen (33 Wochen):

Carnofil: Wiederum ist das Bild, das der Carnofilfaden bietet, recht wechselnd. Die Trümmer des ursprünglichen Fadens in der Muskulatur sind von relativ licht angeordneten Leukozytenhaufen umschwärmt. Die

bindegewebigen Züge ziehen teilweise in wilden Linien, Maschen bildend, durch das Wundgebiet, das sich nun wohl in Kürze in ein einheitliches Narbengebiet umwandeln wird. Auftreten von Gebieten mit gelblicher Verfärbung. Es ist nicht mit Sicherheit zu entscheiden, ob es sich um die von *Schmidt-Lange* und *Geißendörfer* erwähnten „gelben Flecken" (aus Riesenzellen und letzten Abbaustoffen des Carnofilfadens bestehend) handelt. Sie werden als Farbstoffe aus Lipofuscinen gedeutet, mit deren Erscheinen „die Resorption des Materials langsam, aber bis auf eine kleine braune Stelle am Ort der Einbringung des Carnofilfadens erfolgt". Da eine Vitalfärbung des Fadens vor seiner Einverleibung in das Gewerbe nicht vorgenommen wurde, ist nur eine gewisse Wahrscheinlichkeit vorhanden, daß an diesen Stellen der Faden ursprünglich gelegen hat — auch wenn die subkutan liegende Knotenreihe selbst noch nach 40 Wochen eindeutig durch die Fascie zu tasten war.

Der subkutane Faden zeigt starke Zerklüftung und die Durchmesser der einzelnen Fadenbündel haben sich wesentlich verkleinert.

Katgut: Der Fadenquerschnitt ist für die Länge seines Verweilens im Gewebe noch immer als wenig angegriffen anzusprechen.

Nach 283 Tagen (40 Wochen und 3 Tage):

Carnofil: Zustandsbilder von außerordentlich gut erhaltenen Fadenquerschnitten bis zu solchen mit stärkstem Abbau können selbst noch nach dieser Zeitspanne nebeneinandergestellt werden[3]).

In der Muskulatur gelingt es nicht einwandfrei sicher einen Faden zu dem Zeitpunkt der vollständigen Resorption und Vernarbung zu finden.

Der Zustand der subkutanen Fadenquerschnitte aber ist ein eindeutiger Beweis dafür, daß zumindest in d i e s e m Gewebe eine vollkommene Resorption bisher n i c h t eingetreten und der Reaktionsablauf noch n i c h t abgeschlossen ist.

Katgut: Der zum Vergleich herangezogene Katgutfaden zeigt nach dieser Zeit ebenfalls deutliche Spuren einer Abbautätigkeit des ihn umgebenden Gewebes, nachdem es den Leukozyten nun endlich gelungen ist bis in das Fadeninnere vorzustoßen, von wo aus sie gewissermaßen in einem Zwei-Frontenangriff den Abbau des Katgutfadens beschleunigt vornehmen können.

---

[3]) Mitbedingt durch die Schwankungen der Fadenquerschnitte? Siehe auch S. 3 oben.



Carnofil, subkutan

40. Woche

V = 75fach

Färbung: v. Gieson

Neben Bildern mit stärksten Abbauerscheinungen und teilweiser Resorption des Fadens unter Hinterlassung des von Schmidt-Lange und Geißendörfer beschriebenen gelben Fleckes gibt es andere, die in Bezug auf den Erhaltungsgrad des Carnofilfadens ebensogut in die ersten Tage nach der Fadenlegung verlegt werden könnten.



Carnofil, subkutan

40. Woche

V = 75fach

Färbung: Hämatoxylin-Eosin.

Katgutfaden

40. Woche

Die Leukozyten haben den Weg in das Fadeninnere gebahnt und bauen nun den Faden von innen und außen gleichzeitig ab.

V = 75fach.

Färbung: Hämatoxylin-Eosin.

Damit schließt eine neue Tierversuchsreihe der Göttinger Chirurgischen Universitäts-Klinik aus dem Jahre 1936/37 ab.

Betrachtet man die histologischen Befunde bei der Verfolgung des Resorptionsablaufes, so kommt man zu folgenden

---

Anmerkung: Die hier veröffentlichten Bilder sind Reproduktionen nach farbigen Mikrozeichnungen d. Verf.

kurz zusammengestellten Ergebnissen:

Woche	Carnofil	Katgut
1.	a) *intramuskulärer* Faden. Querschnitt völlig unangegriffen in Zone hyalin entartet scheinender Muskulatur. b) *subkutane* Fadenquerschnitte 1. unangegriffene 2. bereits durch Leukozytenschwärme auseinandergedrängte Fadenquerschnitte.	*intramuskulär und subkutan:* gleichmäßig dichter, den Faden eng umschließender Leukozytensaum.
2.	Die den Faden umgebende Muskulatur zeigt weder Querstreifung noch Kernzeichnung. Aufteilung des Fadens in Einzelbündel, teilweise tiefe Ausnagungen am Fadenrand. Alle Erscheinungen sind beim Meerschweinchen stärker ausgeprägt als beim Kaninchen. *Subkutaner* Faden stärker abgebaut als *intramuskulärer.*	Den Faden umgebende Muskulatur völlig normal. Muskulatur zeigt Querstreifung und Zellkerne. Leukozytenbänder bewirken am Fadenrand feinste auf die äußersten Fadenzonen beschränkte Lamellenbildung. Das Verhalten von Faden und Gewebe ist beim Meerschweinchen etwa auf der gleichen Stufe wie beim Kaninchen.
3.	Weitere Auflockerung der Fadenbündel durch die die einzelnen Fadenstränge völlig umschließenden Leukozytenmassen, die auch in die Fadenquerschnitte eindringen.	Von den Leukozyten wenig beeinflußte Fadenquerschnitte und solche mit fingerförmigen Leukozytenausstrahlungen in das Fadeninnere. Herandringen von Bindegewebszügen.
4.	Im wesentlichen der gleiche Zustand wie nach der 3. Woche — doch ist der Carnofilfaden in der Muskulatur des Meerschweinchens viel weiter abgebaut als der in der Kaninchenmuskulatur liegende.	Im wesentlichen der gleiche Zustand wie nach der 3. Woche.
6.	Leukozyteneinwanderung in das Fadeninnere verstärkt sich. Bindegewebszüge ziehen auf den Faden zu.	Allmähliches Vordringen der Leukozytenstreifen in den Randzonen des Fadens.

Woche	Carnofil	Katgut
8.	Weitgehende Aufbündelung des *intramuskulär* gelegenen Fadens, an dem die Abbauerscheinungen jetzt stärker hervortreten als an dem *subkutanen* Faden.	Der Randzonenabbau ist kaum fortgeschritten gegenüber dem Befund nach der 6. Woche.
12.	Geschlossenheit des Leukozytensaumes, der nun von Bindegewebe fest eingekreist ist. Der *intramuskuläre* Faden ist stärker abgebaut als der *subkutane*.	Fester Leukozytenwall. Dichterwerden der bindegewebigen Elemente.
16.	Ebenmäßiger Saum des Granulationsgewebes um den Fadenquerschnitt. Erste Fadentrümmer.	Zunehmende Abbauerscheinungen im Fadeninnern.
25.	Der *muskulär* gelegene Faden bietet das Bild eines Trümmerfeldes mit reichlich Bindegewebe darum; der *subkutane* ist noch als „recht zusammenhängend" zu bezeichnen.	Noch gut erhaltener Katgutquerschnitt in bindegewebigem Mantel. Der in der Muskulatur gelegene Faden erscheint gegenüber dem subkutan befindlichen stärker abgebaut.
33.	Fadentrümmer in ein Wabenwerk von Bindegewebszügen eingesponnen. Erstes Auftreten von Riesenzellen mit Lipofuscinen, die von anderer Seite als letzte Abbaustoffe gedeutet werden, bei dieser Versuchsreihe aber nicht mit absoluter Sicherheit als Narbengebiet kennzeichnend aufgefaßt werden können, da keine Vitalfärbung des Fadens vorgenommen wurde. Der *subkutane* Faden zeigt Abnehmen des Durchmessers der einzelnen Fadenbündel und starke Zerklüftung.	Der Fadenquerschnitt ist noch immer als relativ wenig von den Leukozyten angegriffen anzusprechen.
40.	Zustandsbilder von außerordentlich gut erhaltenen Fadenquerschnitten bis zu solchen mit stärkstem Abbau können selbst nach dieser Zeitspanne nebeneinander gestellt werden. (Subkutaner Faden.) Eine Narbe eines intramuskulären Fadens konnte nicht mit Sicherheit gefunden werden.	Der Faden zeigt deutliche Spuren lebhafter Abbautätigkeit im Gebiet des ihn umgebenden Gewebes (Zwei-Fronten-Angriff).

ZUSAMMENFASSUNG.

1. Für den Verlauf und die Dauer des Resorptionsablaufes von Carnofil- und Katgutfaden sind Tierart, Gewebsart und Alter der Versuchstiere maßgeblich.

   Dabei wird festgestellt, daß der Resorptionsablauf beim Meerschweinchen schneller und lebhafter vor sich geht als beim Kaninchen. — (Da die verschiedenen Tierarten unter möglichst gleichen Versuchsanordnungen sehr verschieden auf den Nahtstoff ansprechen, muß damit gerechnet werden, daß der Resorptionsablauf des Fadens etwa beim Menschen zahlenmäßig noch wieder andere Ergebnisse zeigt.)
   Geißendörfer gibt bei seinen Versuchen an Meerschweinchen für den Abbau des Carnofilfadens bis zu seiner letzten Stufe (Riesenzellen mit Lipofuscinen beladen) den 18. Tag an. — Unsere Versuchsreihe bot nach Ablauf von fast der gleichen Zeit (14 Tage) noch das Bild lebhafter Reaktion des umliegenden Gewebes mit eben auseinandergesprengten Fadenbündeln beim Meerschweinchen. Immerhin läßt sich aber aus dem dabei vorliegenden Stand des Abbauvorganges voraussagen, daß die vollkommene Resorption des Fadens in wesentlich kürzerer Zeit zu erwarten ist, als beim Kaninchen.
2. In der 1936 von *v. Haefen* veröffentlichten Kaninchenversuchsreihe wird die vollendete Resorption des Carnofilfadens für einen späteren Zeitpunkt als dem 200. Tag nach der Fadenlegung angegeben. — In der in dieser Arbeit angeführten neuen Versuchsreihe (1936/37) der Göttinger Chirurgischen Universitäts-Klinik muß eine ähnliche Zeitspanne für die Kaninchen von der Fadenlegung bis zur völligen Resorption angenommen werden. Zum ersten Male scheint eine vollkommene Narbenbildung an Stelle des Fadens nach der 30. Woche vorzuliegen. Leider ist vor der Einverleibung des Fadens in den Tierkörper keine Vitalfärbung vorgenommen worden, sodaß eine vollkommene Vernarbung nur als wahrscheinlich angegeben werden kann. Die subkutan liegenden Knoten waren noch nach der 40. Woche eindeutig zu tasten.
3. Der unter gleichen Bedingungen stehende Katgutfaden erfordert für seinen vollständigen Abbau wesentlich längere Zeiten als der Carnofilfaden.
4. In der Muskulatur und dem Subkutangewebe wird der Faden verschieden schnell den Abbauprozessen unterworfen. — (Es dürfte interessant sein, die Dauer für den Resorptionsablauf des Carnofils auch noch in anderen Geweben, z. B. bei Darmnaht zu verfolgen.)

5. Es macht den Eindruck, daß bis zur 8. Woche der subkutane, von diesem Zeitpunkt an der intramuskulär gelegene Faden stärker von den Abbauvorgängen betroffen wird.
6. Inwieweit der Jodgehalt des Fadens, der bei dieser Versuchsanordnung verwendet wurde, Einfluß auf die Dauer des Einheilungsverlaufes hat, konnte nicht festgestellt werden, da a) der Jodgehalt des Fadens nicht bekannt war und b) ein zweiter Faden mit weniger Jodgehalt nicht gleichzeitig für die Nähte benutzt wurde.
   Daß der Fadenjodgehalt auf das umliegende Gewebe einen Reiz ausgeübt hat, darf wohl mit Sicherheit angenommen werden. Der makroskopische und der mikroskopische Befund widersprechen einer derartigen Annahme jedenfalls nicht; umsoweniger, als die mit Katgut versorgte Seite der Versuchstiere keine Zeichen einer Entartung des umliegenden Gewebes (Fehlen der Querstreifung und vollkommener Mangel an Zellkernen) aufwies. — Auch ist von anderen Verfassern bisher nie über eine derartige örtliche Reaktion im Einheilungsgebiet des Carnofilfadens berichtet worden.
7. Für die Dauer des Abbauprozesses dürfte u. a. auch die Herstellungseigenart des Fadens von Bedeutung sein. — Während der Katgutfaden im Schnitt wie eine einheitliche Scheibe anmutet, hat das Carnofil das Aussehen eines Kabelquerschnittes, zwischen dessen einzelnen Strängen die Leukozyten ihre Abbaueigenschaften gleichzeitig an größeren Oberflächenausdehnungen entfalten können.
8. Noch bestehende Mängel des Fadens (herabgesetzte Zug- und Knotenfestigkeit, Querschnittsschwankungen des Fadens, u. U. zu hoher Prozentgehalt an Jod) sind aller Wahrscheinlichkeit nach durch weitere Verbesserung der Herstellungstechnik zu vermeiden.
9. Ganz allgemein kann gesagt werden, daß in der Umgebung des Carnofilfadens der Reaktionsverlauf wesentlich lebhafter ist als beim Katgut. — Doch ist zu bedenken, daß die Tierversuche an nicht durch Wunden geschädigter Muskulatur vorgenommen wurden, und daß etwa bei infiziertem Gewebe der ganze Heilungsverlauf wesentlich anders vor sich gehen kann.
10. Schließlich ist noch einmal zu erwähnen und zu betonen, daß beim Carnofil wie beim Katgut selbst noch nach 40 Wochen neben Bildern mit stärksten Abbauerscheinungen und teilweiser Resorption des Fadens bis zur letzten Abbaustufe Zustände nachzuweisen sind, die dem mikroskopischen Befunde nach einer Zeit wenige Wochen nach der Fadenlegung entsprechen könnten.

SCHRIFTTUM.

Aschoff, L.: Pathologische Anatomie, Allgemeiner Teil.

Collier, W. A.: Über ein neues physiologisches Nahtmaterial. Med. Klin. **1934**, 21.

v. Drigalski, W.: Untersuchungen über das keimfreie Nahtmaterial „Carnofil-Bost". Deutsche medizinische Wochenschrift **1935**, 41.

Geißendörfer, H.: Stellt Carnofil einen vollwertigen Katgutersatz dar? Bruns' Beitr. **1937**, 165.

v. Haefen, K.: Ein Beitrag zur Katgutresorption. Bruns' Beitr. **1933**, 158.

v. Haefen, K.: Ein Beitrag zur Carnofilfrage. Chirurg **1936**, 9.

Hammer: Über das „neue physiologische Nahtmaterial Carnofil". Melsungen, Medizinisch-Pharmazeutische Mitteilungen aus Wissenschaft und Praxis **1935**, 68.

Kersting: Die Prüfung des Katguts auf Keimfreiheit und Zugfestigkeit bei der Heeresverwaltung. Deutsche medizinische Wochenschrift **1929**, 9.

Schmidt-Lange: Untersuchungen über Anaphylaxiegefahr und Zugfestigkeit an dem neuen Nahtmaterial „Carnofil-Bost". Münchner medizinische Wochenschrift **1935**, 15.

Tammann, H.: Über die Wundheilung unter besonderer Berücksichtigung der neueren Ergebnisse. Bruns' Beitr. **1933**, 157.

Wilmes, H.: Kann durch Verwendung des chirurgischen Nahtmaterials „Carnofil-Bost" die ansteckende Blutarmut der Pferde auf den Menschen übertragen werden? Berliner tierärztliche Wochenschrift **1936**, 15.

LEBENSLAUF.

Ich wurde am 18. November 1906 als Tochter des Frauenarztes und Chirurgen Dr. med. *Richard Lohde* und seiner Ehefrau *Alice*, geb. Klembt, in Hamburg geboren.

Nach meiner mittleren Reifeprüfung, die ich im Jahre 1924 an der Westend-Schule in Berlin ablegte, besuchte ich 5 Semester lang die Photographische Lehranstalt des Lette-Vereins in Berlin und ging nach bestandenem Examen als technische Assistentin in die Industrie. Anschließend war ich vom Juli 1927 bis Ende März 1929 als technische Assistentin an der Göttinger Universitäts-Sternwarte. Im April 1929 ging ich nach Berlin, um mich zum Abitur vorzubereiten, das ich im März 1931 an der Westend-Schule, Berlin, ablegte.

Dann begann ich mit dem Medizinstudium für 4 Semester an der Berliner Universität. Die restliche Zeit verbrachte ich an der Georg-August-Universität in Göttingen. Vorübergehend arbeitete ich 4 Monate als chemische Hilfsassistentin im Mineralogisch-geologischen Institut der Technischen Hochschule zu Hannover und fast 5 Monate als Vertretung der planmäßigen technischen Assistentin im pathologisch-anatomischen und chemisch-physiologischen Laboratorium der Chirurgischen Universitätsklinik, an der ich von meinem 1. bis 6. klinischen Semester ständig als wissenschaftliche Hilfsarbeiterin tätig war.

Nach abgelegtem Physikum 1934 und bestandenem Staatsexamen im Sommer 1937 war ich 3 Monate als Medizinalpraktikantin an der Göttinger Universitäts-Augen-Klinik. Seit November 1937 bin ich 4 Monate lang an der Inneren Abteilung des Urban-Krankenhauses in Berlin und seit 3 Monaten an der Hals-, Nasen- und Ohrenabteilung des gleichen Krankenhauses als Medizinalpraktikantin tätig.

Berlin, den 23. Mai 1938.

Alice Irmgard Lohde.